

ESTENOSIS DE CANAL LUMBAR

1. ¿Qué es?

Es la reducción del espacio anatómico en el que se encuentran las raíces nerviosas lumbares (Figura 1). La presión que se ejerce sobre dichos nervios condiciona la presencia de sintomatología.

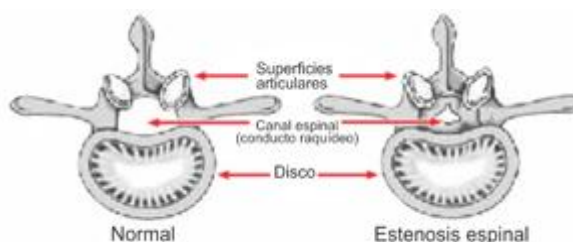


Figura 1: Diferencia entre vértebra normal y vértebra con estenosis de canal.

2. ¿Cuál es su causa?

Habitualmente la etiología es degenerativa. Con el paso de los años los discos que hay entre las vértebras pierden su altura. El colapso entre dos vértebras condiciona que se formen unos salientes óseos (osteofitos) que junto con el engrosamiento de los ligamentos puede reducir el espacio por donde pasan los nervios (Figura 2).

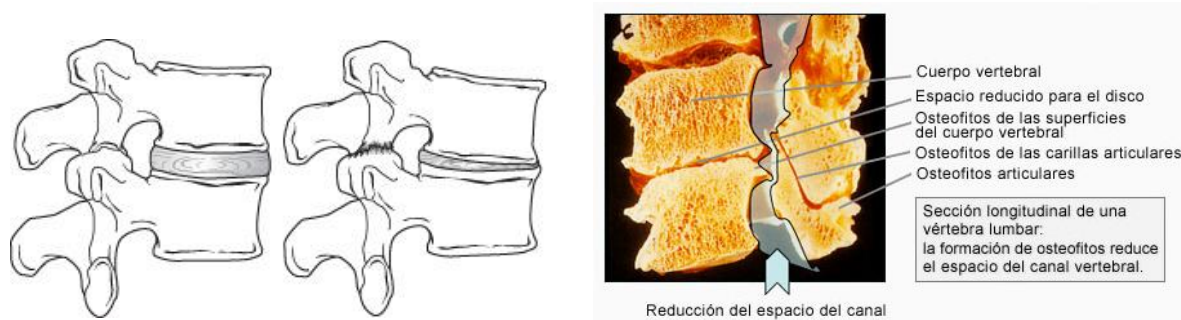


Figura 2: fenómenos degenerativos que condicionan el canal lumbar estrecho.

3. ¿Cuáles son los síntomas?

El síntoma más frecuente es el dolor lumbar, secundario a los fenómenos degenerativos que se producen entre las vértebras. Dicho dolor empeora al incorporarse y deambular. Suele mejorar al inclinarse hacia delante o al sentarse. Es característica la claudicación neurógena: la sintomatología empeora al caminar una distancia determinada y mejora tras pararse. El dolor puede irradiarse a la zona glútea, muslo, pierna o pie constituyendo la ciática. Dependiendo del nervio que se afecte este dolor puede discurrir por territorios distintos (Figura 3).

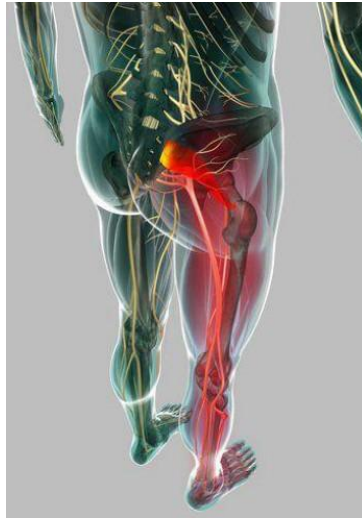


Figura 3: Zonas referidas de dolor ciático

Además del dolor puede haber sensación de hormigueo, calambres, pérdida de sensibilidad o debilidad muscular.

4. ¿Cómo se diagnostica?

Con la historia clínica y la exploración su médico puede orientar el diagnóstico. La radiografía de columna lumbar nos mostrará los cambios degenerativos locales. En ella podemos ver el pinzamiento intervertebral y los osteofitos (Figura 4).

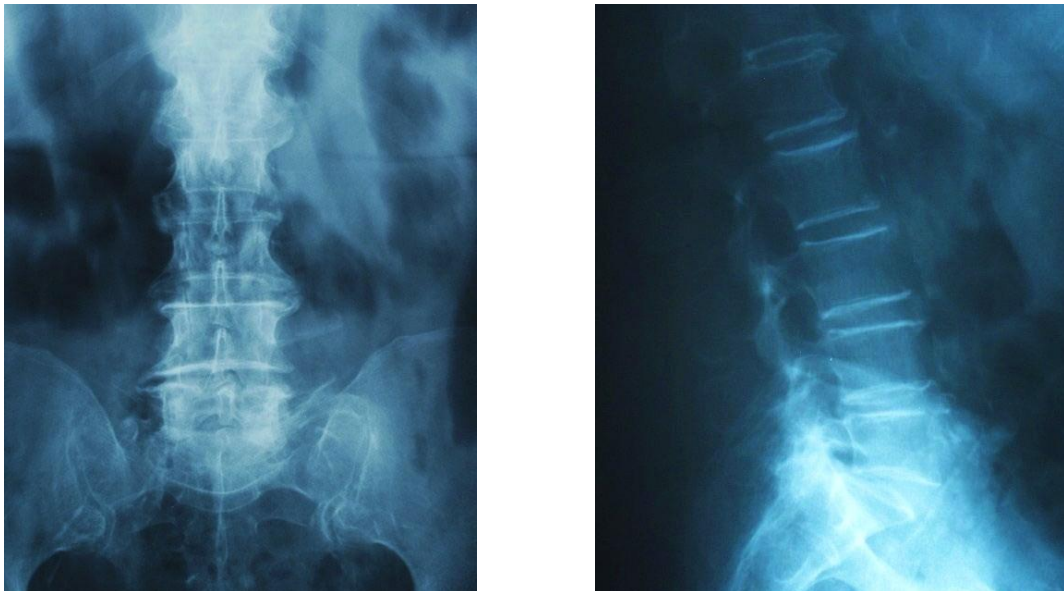

Figura 4: Cambios degenerativos de la columna lumbar.

El TAC o la resonancia nuclear magnética permiten medir el diámetro del canal raquídeo y confirmar el diagnóstico.

5. ¿Cómo se trata?

- Tratamiento no quirúrgico:

Aunque estos métodos no incrementan el diámetro del conducto raquídeo, ayudan a mejorar la sintomatología. Dentro de estos tratamientos cabe incluir a los analgésicos en sus tres escalas (paracetamol, antiinflamatorios y opiáceos), antineuríticos (gabapentina, pregabalina, amitriptilina), la terapia física y las inyecciones de esteroides en el espacio epidural.

- Tratamiento quirúrgico:

- a) Dispositivos de distracción de las apófisis espinosas:

Son unos implantes que mantienen separado el espacio posterior de dos vértebras consecutivas (Figura 5). Se colocan con cirugía mínimamente invasiva.

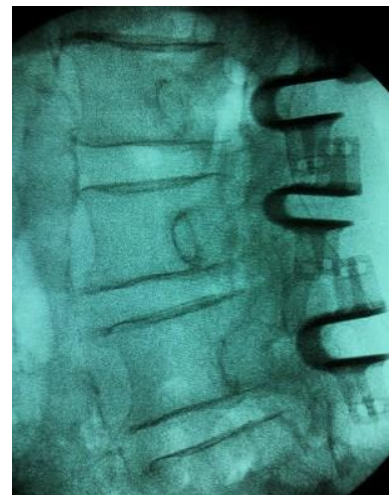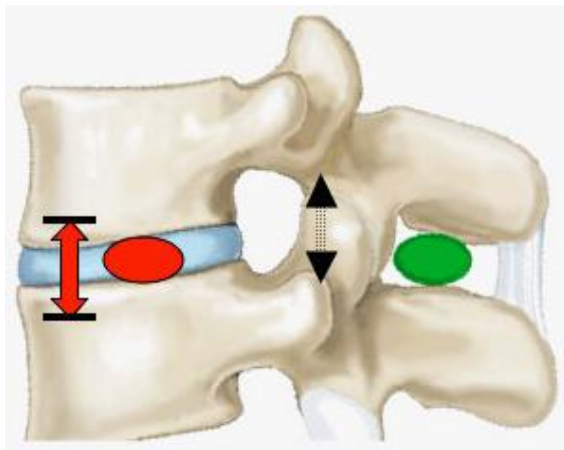


Figura 5: Dispositivos de distracción de apófisis espinosas.

- b) Descompresión microquirúrgica:

La liberación de las estructuras nerviosas se efectúa con técnicas mínimamente invasivas y con el microscopio.

- c) Laminectomía y fusión vertebral:

La descompresión de los nervios se realiza mediante la extirpación de una zona de la parte posterior de las vértebras (láminas) y de parte de los ligamentos que están engrosados. Dado que existe el riesgo de que aparezca una inestabilidad de la columna, este procedimiento se complementa con la fusión vertebral. Para ello las vértebras se estabilizan con tornillos y barras y se coloca hueso para que se fijen (Figura 6).

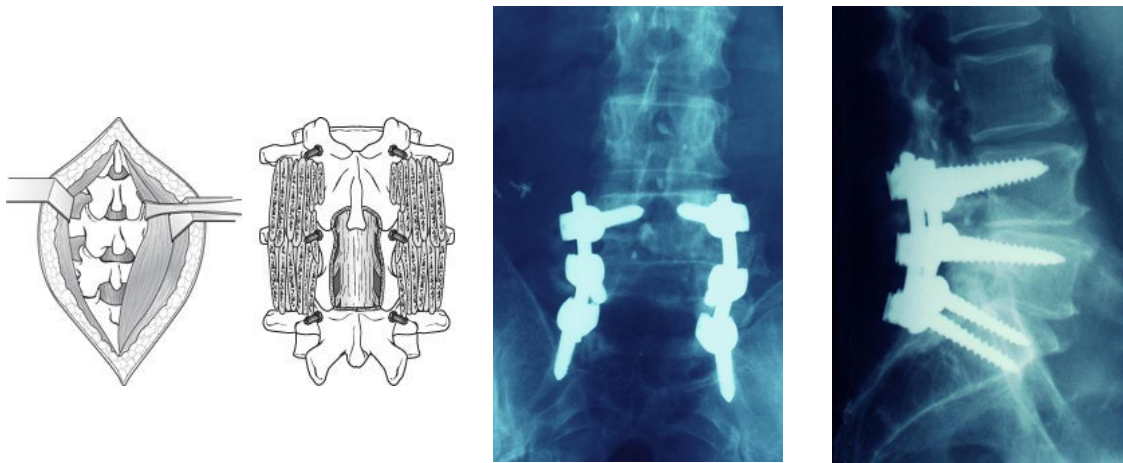


Figura 6: Procedimiento de laminectomía y fusión vertebral

La indicación de las dos primeras técnicas tiene sus limitaciones por lo que su médico le indicará cual es el tratamiento de elección.